症例報告

肝粘液性嚢胞性腫瘍（mucinous cystic neoplasm of liver）の２切除例

森岡 三智奈[1)]、永嶺 彩奈[1)]、堀 佑太郎[1)]、渡部 可那子[1)]、岡本 三智夫[1)]、原田 敦[1)]、杉本 真一[1)]、高村 通生[1)]、武田 啓志[2)]、橋本 幸直[2)] 、徳家 敦夫[1)]

1）島根県立中央病院　外科
2）島根県立中央病院　乳腺科

Two cases of mucinous cystic neoplasm of liver

Michina MORIOKA[1)], Ayana NAGAMINE[1)], Yutaro HORI[1)], Kanako WATANABE[1)], Michio OKAMOTO[1)], Atsushi HARADA[1)], Shinichi SUGIMOTO[1)], Michio TAKAMURA[1)], Hiroshi TAKEDA[2)], Kouji HASHIMOTO[2)] and Atsuo TOKUKA[1)]

1) Department of Surgery, Shimane Prefectural Central Hospital
2) Department of Breast Surgery, Shimane Prefectural Central Hospital

概　要：
【症例1】30歳代女性。食後の心窩部痛を主訴に近医受診し、肝嚢胞性病変を指摘され当院受診した。腹部CTで肝左葉外側区に径15cm大の嚢胞性病変を認めた。巨大肝嚢胞の術前診断で、腹腔鏡下肝嚢胞開窓術を施行した。術後病理検査で肝MCNと診断し、後日追加切除として肝外側区域切除を施行した。【症例2】50歳代女性。心窩部痛を主訴に当院受診した。腹部CTで肝左葉外側区に径10cm大の多房性腫瘤を認めた。画像的特徴から肝MCNが疑われた。経過中に嚢胞感染を合併し、術前診断は感染性巨大肝嚢胞、肝MCN疑いで肝左葉切除術を施行した。術後病理検査で肝MCNと診断した。【考察】WHO分類ではMCNは嚢胞性粘液産生性の腫瘍で、病理学的特徴としては卵巣様間質を認めることで、画像所見ではcyst in cystの形態を有する多房性嚢胞を示すことが多い。術前の確定診断は困難で、特徴的な画像所見から肝MCNを疑い、外科的切除を行うことが重要である。肝MCNは完全切除できれば予後良好であり、本症例はいずれも完全切除できており良好な予後が期待できると考える。

牽引用語：
粘液性嚢胞性腫瘍、MCN、肝嚢胞

Key words：
mucinous cystic neoplasm、MCN、liver cyst

【はじめに】

肝粘液性嚢胞性腫瘍（mucinous cystic neoplasm of liver：肝 MCN）は、比較的まれな肝嚢胞性腫瘍である。今回われわれは外科的切除を施行した肝 MCN の 2 例を経験したので報告する。

【症例①】

症例：35 歳女性

主訴：心窩部痛

現病歴：20XX 年 7 月 Y 日頃より食後の心窩部痛が出現し、徐々に症状が増悪するため、 7 月 Y+11 日に近医を受診した。腹部エコー検査にて肝左葉に巨大な嚢胞様腫瘤を指摘され、当院紹介受診した。

既往歴：月経困難症でホルモン治療中

現症：身長 145.6cm, 体重 66.5kg, BMI 31.4 kg/m^2, 体温 37.0℃。眼球結膜の黄染なく、腹部はやや膨満あり、心窩部に腫瘤を触知したが、圧痛などは認めなかった。

血液生化学検査：特記所見なし。

腹部超音波検査：肝左葉に約 129×113mm 大の嚢胞性腫瘤を認めた。嚢胞壁には 36×17mm 大の多房性の結節と 26×13mm 大の膜様構造物を認めた(図 1)。

腹部 CT 検査:肝左葉外側区に上下 138mm,左右 130mm,前後 123mm 大の嚢胞を認める。CT 上、壁在結節は指摘できず。内容の CT 値は 10HU であり、ほぼ水の CT 値を示していた(図 2)。

術前診断：上記の検査所見から巨大肝嚢胞の診断となった。まずエコーガイド下に嚢胞穿刺施行し、細胞診を提出した。細胞診の結果は陰性であった。

手術所見：腹腔鏡下肝嚢胞開窓術を施行した。手術時間は 1 時間 5 分。出血量は少量であった。腹腔内を観察すると、肝左葉に嚢胞を確認できた。壁を開放すると漿液性の内容液が吸引された。嚢胞内腔には多房性結節が確認できた(図 3)。嚢胞壁切除と内腔の多房性結節を切除した。

病理所見:嚢胞壁は異型性の乏しい単層の円柱上皮と卵巣様間質を認めた。免疫染色では、α-inhibin(+)、αSMA(+)、estrogen receptor(+)、progesterone receptor(+)であった(図 4)。

術後診断：病理結果から肝 MCN と診断し、肝外側区域切除を施行した。

【症例②】

症例：55 歳女性

主訴：発熱、心窩部痛

現病歴：20XX 年 9 月 Y 日右季肋部痛が出現した. その後も疼痛が増悪し、発熱も生じたため、9 月 Y+21 日に当院外来を受診した。

既往歴：1 型糖尿病

現症：身長 153.4cm, 体重 38.3kg, BMI 16.3 kg/m^2,体温 38.1℃。腹部所見では心窩部に弾性硬の腫瘤を触知し、心窩部から右季肋部に圧痛を認めた。

血液性化学検査：WBC15200/μL、CRP17.75 mg/dl と著明な炎症反応上昇、BS331 mg/dl と血糖値上昇を認めた。また、CEA6.7ng/ml,CA19-940.2U/ml と腫瘍マーカー上昇を認めた。

腹部 CT 検査：肝左葉外側区上下 111mm,左右 102mm,前後 76mm 大の多房性腫瘤を認め、内部背側に隔壁様構造があり、隔壁には増強効果を認めた(図 5)。周囲の腹腔内脂肪濃度上昇あり、感染を疑う所見であった。

腹部 MRI 検査:肝左葉外側区に上下 127mm,左右 95mm,前後 80mm 大の多房性腫瘤を認めた。内容物は T1 強調画像で低信号,T2 強調画像で高信号の粘液性の液体を示唆する所見で、腫瘍壁の肥厚と腫瘤内の隔壁に造影効果を認めた(図 6)。

入院後経過：以上の画像所見から、感染性肝嚢胞、肝 MCN が疑われた。抗生剤加療を開始し、炎症所見が改善したのちに肝左葉切除術を行った(図 7)。

手術所見：肝左葉切除術を施行した。手術時間は 4 時間、出血量は 540ml であった。

病理所見：肉眼的には多房性の嚢胞性腫瘤であり、厚い黄白色調壁様構造で被包化され、内腔は cyst in cyst の構造であった。組織学的には、単層の円柱上皮が裏打ちする良性嚢胞性病変で悪性所見は認めなかった。二次的な細菌感染による炎症性細胞、繊維化を伴う黄色肉芽腫性の変化を認めた。免疫染色では、α-inhibin(+)、αSMA(+)、estrogen receptor(+)、progesterone receptor(+)であった(図 8)。

【考　察】

肝粘液性嚢胞性腫瘍（mucinous cystic neoplasm of liver：肝 MCN）は比較的稀な嚢胞性腫瘍であり、医中誌で検索すると、2013 年までで約 50 例の報告がある。頻度としては 40～50 歳代の中年女性に好発し、左葉に多いと報告されている [1)]。2010 年に改訂された WHO 分類において、肝 MCN は⑴嚢胞を形成する上皮性腫瘍で、胆道との交通がない、⑵嚢胞の内腔が円柱または立方上皮に被われ、ムチンを産生する、⑶紡錘形細胞からなる卵巣様間質を持つ、という点で特徴づけられる [2)]。MCN と鑑別を要する疾患には、胆管内乳頭状腫瘍（intraductal papillary neoplasm of the bile ducts：IPNB）があり、⑴肝内胆管の拡張⑵内腔では非浸潤性の乳頭状増殖を示す胆管上皮性腫瘍、で定義される [3)]。MCN と鑑別される点は、IPNB では卵巣様間質がないこと、通常胆道系との交通があることが挙げられる [4)]。

肝 MCN の診断は腹部超音波検査、CT、MRI 等の画像検査で明らかになるが、良悪性の診断は困難である。穿刺細胞診は偽陰性となることが多く、また悪性であった場合に播種を来す可能性があるため、術前の穿刺細胞診は有用ではないと考えられる [5)]。また、卵巣様間質の有無は術前に診断できない [6)]。そのため、肝嚢胞性病変には術前の確定診断をつけることは困難であることが多い。上本ら [7)] が報告するように、⑴乳頭状隆起や壁在結節、⑵嚢胞壁の不正な肥厚、⑶嚢胞内隔壁、⑷多房性結節、⑸増大傾向、のいずれかを認める場合は肝 MCN を疑い、治療を計画すべきである [3)]。

肝 MCN の治療は外科的切除であり、完全切除されれば予後は良好であるが [8)]、放置すれば長期的な経過で悪性化する傾向にあるとの報告がある [9) 10)]。本症例においてはいずれも完全切除できたと考えられ、良好な予後が期待される。

【結　論】

肝粘液性嚢胞性腫瘍（mucinous cystic neoplasm of liver）の 2 切除例を経験した。肝 MCN は比較的稀な腫瘍で術前には診断がつかないことも多い。肝 MCN は完全切除されれば予後は良好であり、肝 MCN の特徴的な所見を踏まえ、その可能性を想定し外科的切除を行うことが重要である。

【文　献】

1) 小坂一斗，蒲田敏文，小林聡，他：IPNB の画像診断と粘液産生．胆と膵，2013；34(5)：381-387
2) Bosman FT, Carneiro F, Hruban RH, et al：WHO Classification of Tumours of the Digestive System. IARC, Lyon, 2010
3) 岩崎健一，小山田尚，小林仁存，他：肝粘液性嚢胞性腫瘍の１例．日臨外会雑誌，2013；74(8)：2265-2271
4) 深松史聡，山田哲，浅香志穂，他：胆管内乳頭状腫瘍（肝 MCN との画像的鑑別点）．The Liver Cancer Journal，2013；5(4)：228-233
5) 長谷川洋，二村雄次，早川直和，他：経皮経肝胆道鏡検査（PTCS）により術前診断できた biliary cystadenocarcinoma の１例．日消外会誌，1983；16：1380-1383
6) Buetow PC，Buck JL，Pantongrag-Brown L，et al：Biliary cystadenoma and cystadenocarcinoma：clinical-imaging-pathologic correlations with emphasis on importance of ovarian stroma. Radiology 1995；196：805-810
7) 上本伸二，高木治行，山門亨一郎，他：肝胆膵領域における腫瘍性病変の画像と病理　典型例の画像と病理　肝腫瘍　嚢胞性肝腫瘍．肝・胆・膵，2004；49：624-627
8) 滝川利通，初瀬一夫，清田礼孝，他：卵巣様間質を伴う肝内胆管嚢胞腺腫の 1 切除例．防衛医大誌，2008；33：146-151
9) 三田村篤，天本明子，鈴木雄，他：長期の経過で肝嚢胞腺腫から嚢胞腺癌に移行したと思われる１例．日臨外会誌，2005；66：1146-1150
10) 蔵原弘，上野真一，塗木健介，他：長期の経過で観察した肝嚢胞性腫瘍の 2 例．日臨外会誌，2003；64：416-420

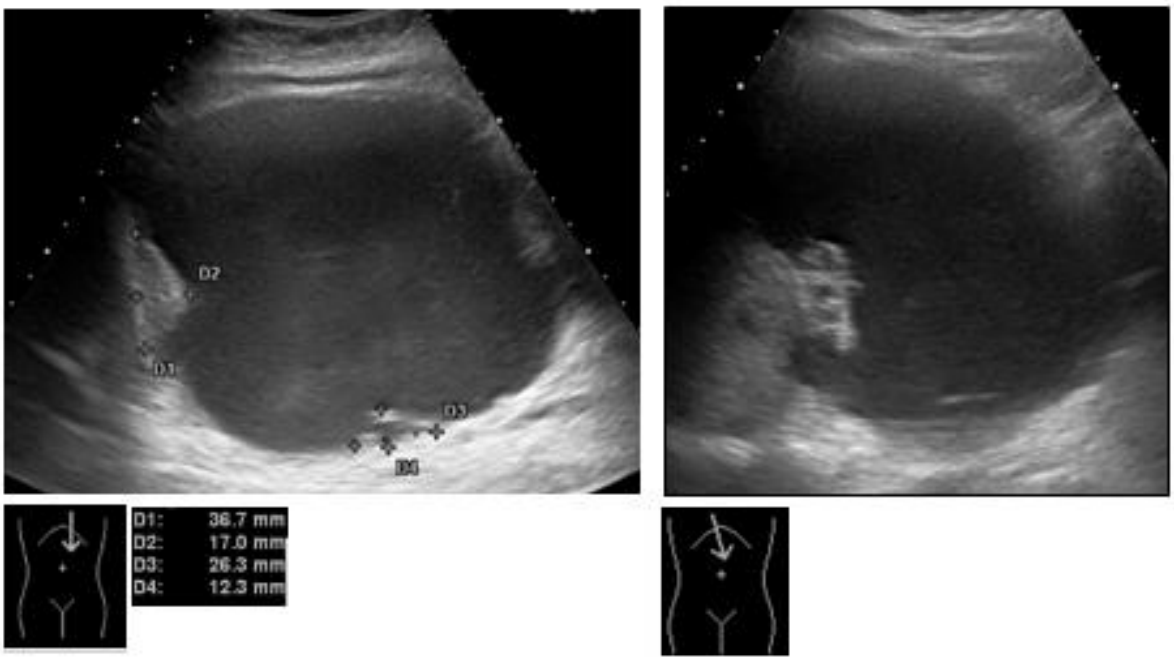

図１　腹部超音波検査：肝左葉に約 129 ㎜×113 ㎜大の嚢胞性腫瘤があり、その内部に多房性結節を認める。

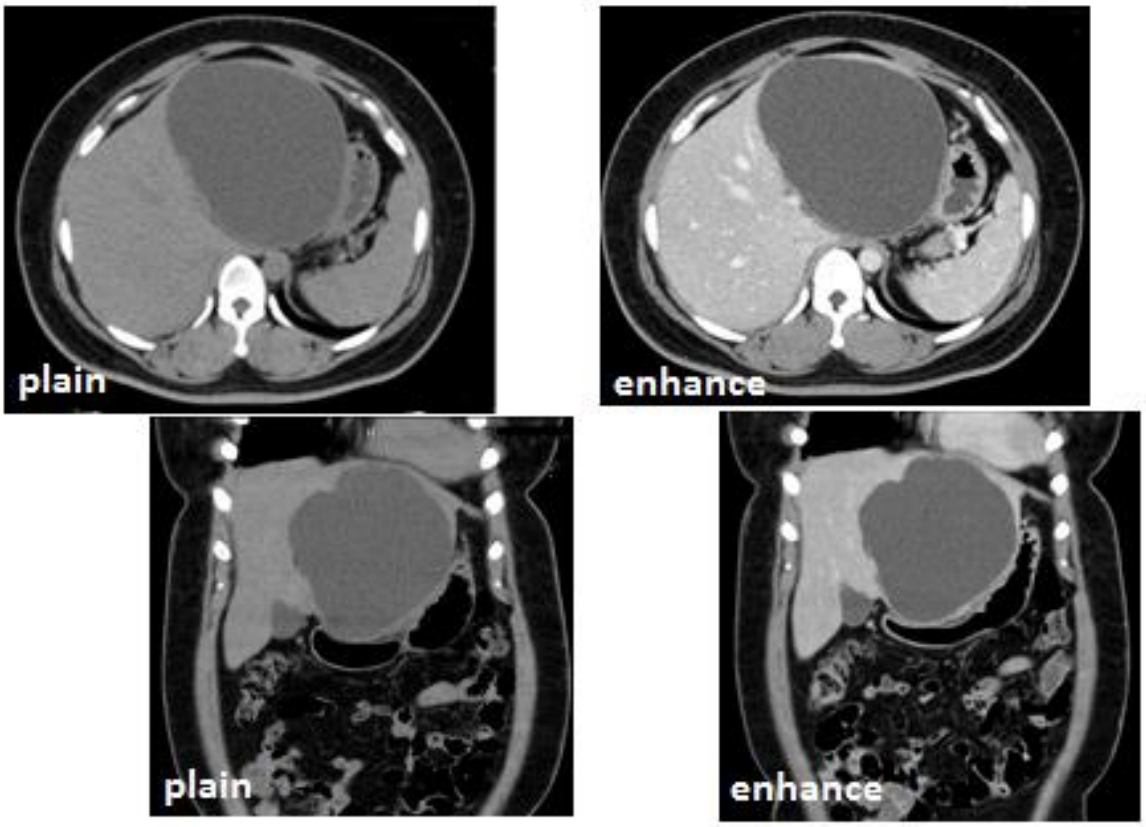

図２　腹部 CT 検査：肝左葉外側区に 138 ㎜×130 ㎜×123 ㎜大の嚢胞性腫瘤を認める。CT 上は壁在結節は指摘できない。

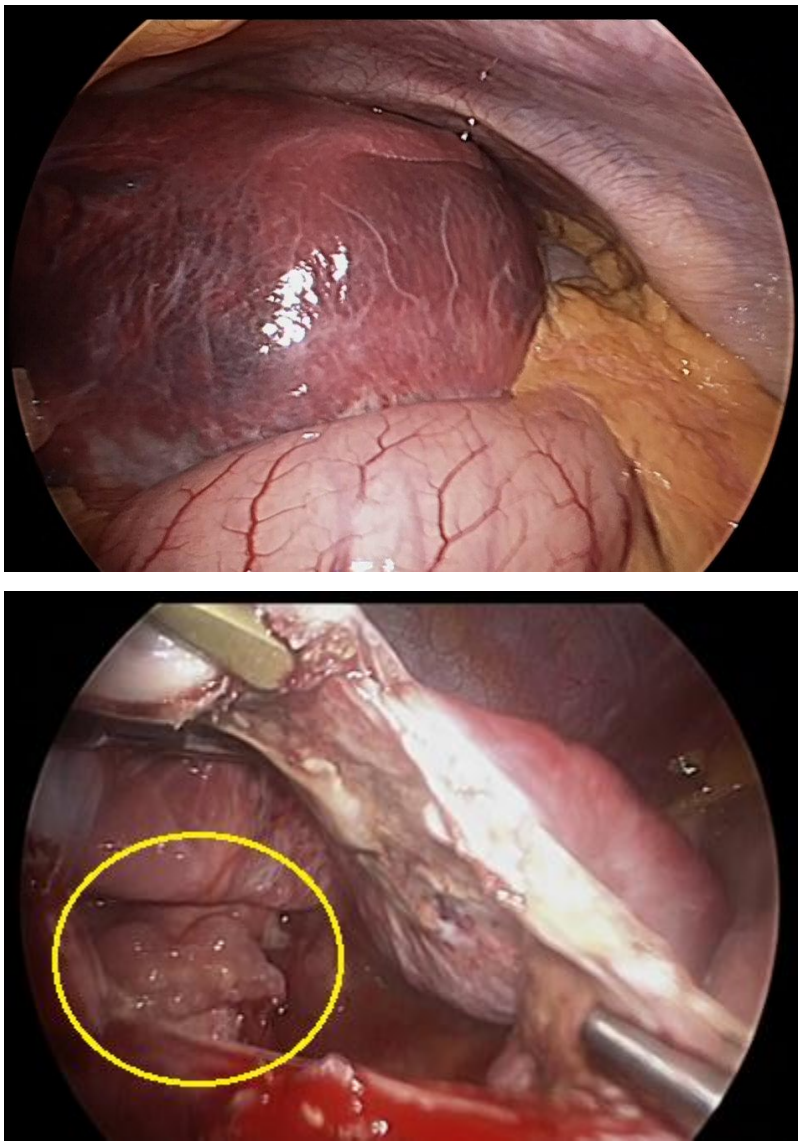

図３　術中所見：(上)嚢胞性腫瘍(下)嚢胞内部の多房性結節

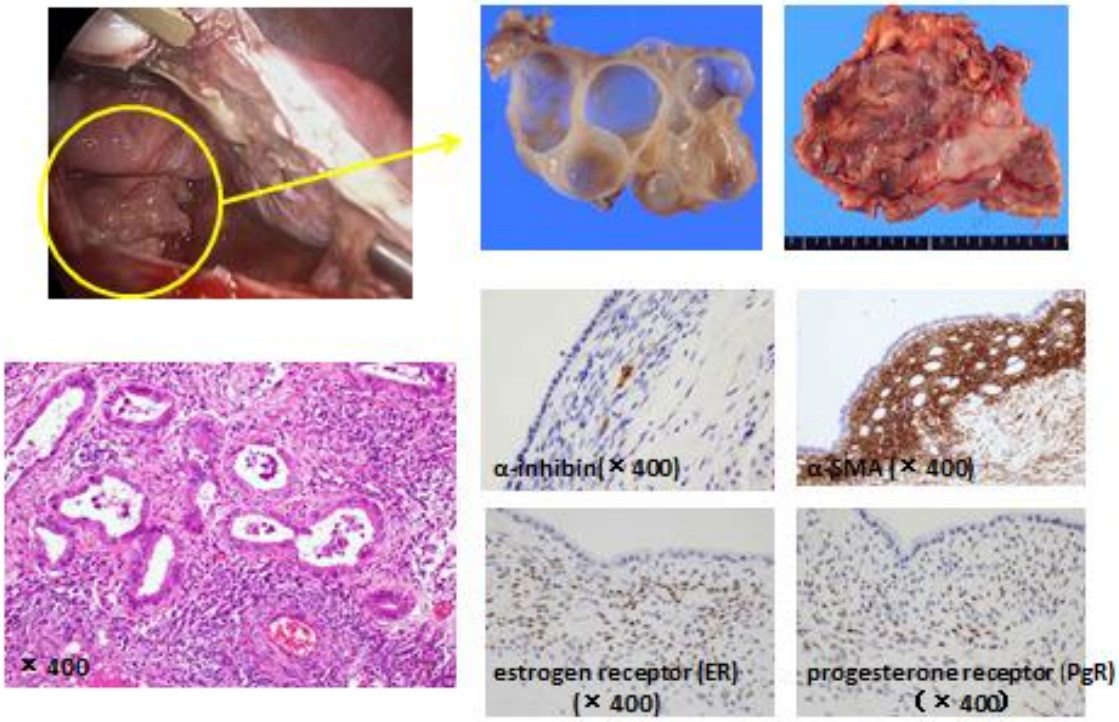

図４　病理所見：異型性の乏しい単層の円柱上皮を認め、免疫染色では卵巣様間質を示すがα-inhibin、αSMA、estrogen receptor、progesterone receptor が陽性。悪性所見は認めず。

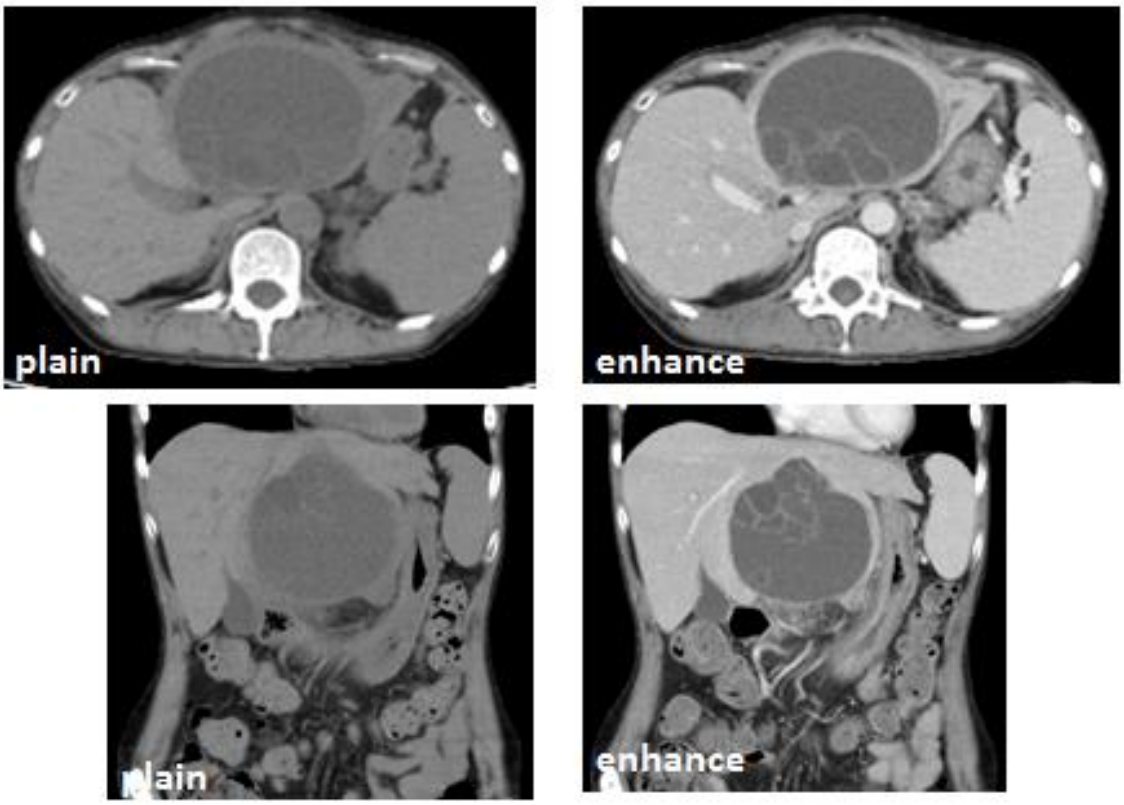

図５　腹部 CT 検査：肝左葉外側区 111 ㎜×102 ㎜×76 ㎜大の多房性嚢胞性腫瘤を認める。内部背側に隔壁様構造を認め、隔壁には造影効果を認める。周囲の腹腔内脂肪組織濃度上昇があり、感染を示唆する所見を認める。

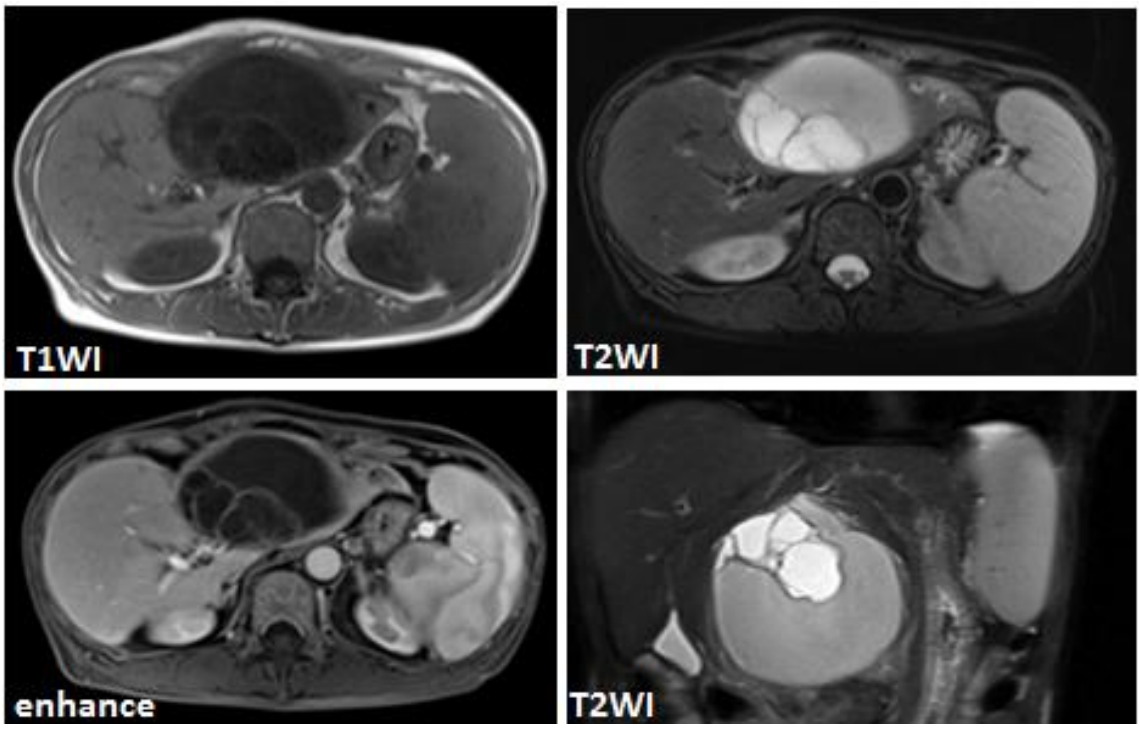

図６　腹部 MRI 検査：肝左葉外側区に 127 ㎜×95 ㎜×80 ㎜大の多房性腫瘤を認める。内容物は T1 強調画像で低信号、T2 強調画像で高信号の粘液性の液体を示唆する所見あり。腫瘍壁の肥厚と腫瘍内の隔壁に造影効果を認める。

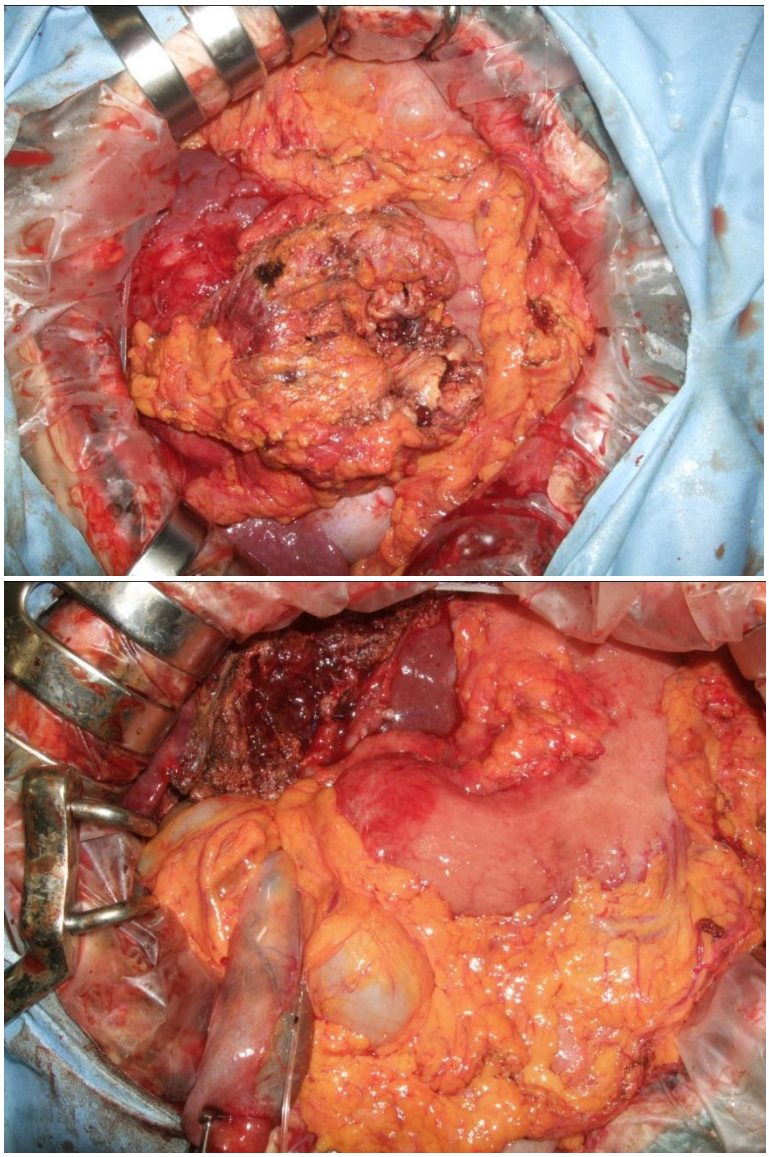

図７　術中所見：(上)開腹時(下)左葉切除後

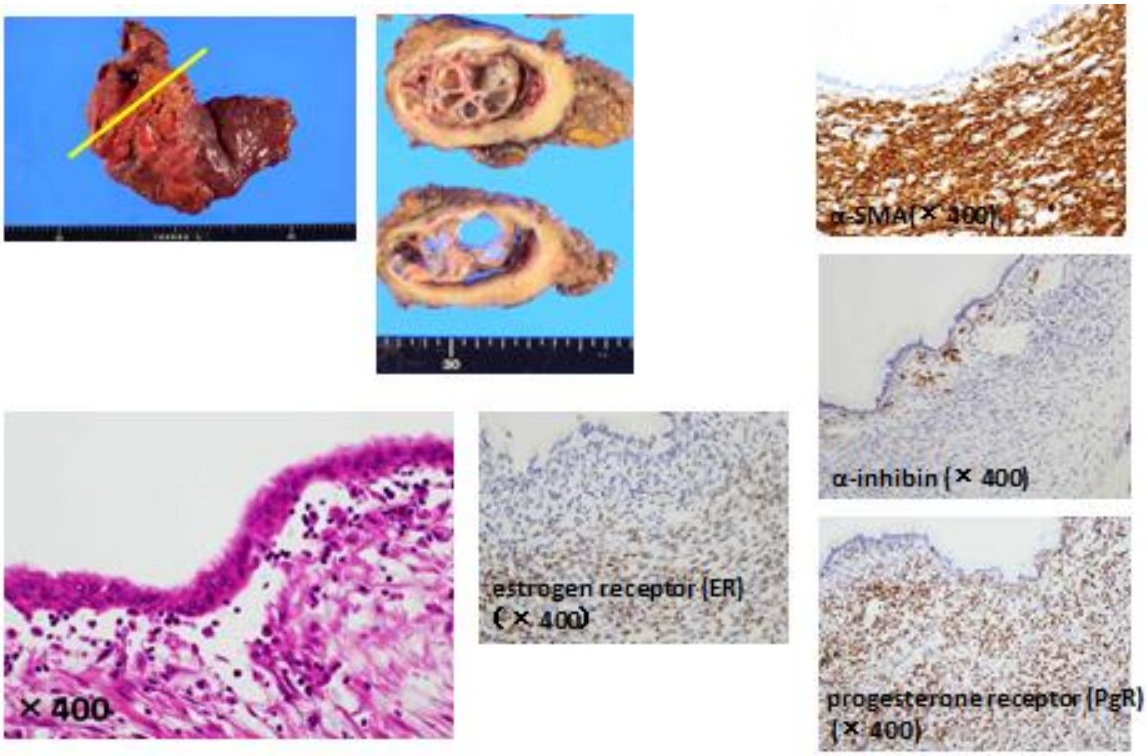

図８　病理所見：肉眼的には多房性嚢胞性腫瘤で、内腔は cyst in cyst の構造を示す。組織学的には単層の円柱上皮が裏打ちする嚢胞性病変であった。免疫染色では卵巣様間質を示すα-inhibin、αSMA、estrogen receptor、progesterone receptor が陽性。二次的な細菌感染により炎症性細胞、線維化を伴う黄色肉芽腫性変化も認める。